Dentales Herdgeschehen und sein Einfluss auf den Gesamtorganismus

H. Rotter, W. Ortner, W. Kluger

Chronische Entzündungen im Zahn-Kieferbereich werden in ihrer Häufigkeit und in ihrer Bedeutung für den Gesamtorganismus oft unterschätzt.

Entzündliche Prozesse wirken sich nicht nur in der unmittelbaren Umgebung der Läsion aus, sondern können auch chronische therapieresistente Erkrankungen in anderen Körperregionen verursachen bzw. unterhalten. Zu den Hauptbelastungen zählen Granulome, die chronische apikale Parodontitis, kleinzellige lymphozytäre Infiltrate um devitale Zähne, ebenso rarefizierende oder sklerosierende Ostitiden im Alveolarfortsatz, und im weiteren Sinne auch fortgeschrittene Erkrankungen des Parodonts.

Die Bedeutung dieser Pathologien bei der Entstehung der KHK, von Niereninsuffizienz und chronischen Glomerulonephritiden, beim Auftreten von Frühgeburten und Erkrankungen des rheumatischen Formenkreises wird in der Literatur diskutiert. Die Ergebnisse der vorliegenden Untersuchung deuten darauf hin, dass auch neurologische Erkrankungen sowie Allergien und Dermatosen durch Zahnstörfelder hervorgerufen und verstärkt werden können. Es hat sich auch gezeigt, dass eine – mitunter chirurgische – Sanierung dieser chronischen Entzündungen den Krankheitsverlauf maßgeblich verbessern oder zur Abheilung führen kann.

In einer Fallstudie wurden 100 Patienten einer allgemeinmedizinischen Praxis nachuntersucht. Die Patienten kontaktierten ihren Hausarzt wegen akuter Beschwerden verschiedener Körperregionen, der Anlass des Arztbesuches war also ein akutes Schmerzgeschehen. In die Studie inkludiert wurden ausschließlich schon länger betreute Patienten, bei denen es zu einer Exazerbation einer chronischen Erkrankung gekommen war. Es wurden nur Patienten mit zumindest einer der folgenden Zahnpathologien in die Nachuntersuchung aufgenommen:

- Alle Formen der Ostitis im Leerkiefer
- Zähne mit/ohne Wurzelfüllung und periapikaler Aufhellung
- Devitale Zähne mit Wurzelfüllung
- Impaktierte Zähne
- Radiologisch evidenter parodontaler Abbau

Zur Diagnose der genannten dentalen Pathologien wurde ein aktuelles OPG-Röntgen herangezogen. Die Berücksichtigung des Zahnstatus wird in dieser Ordination routinemäßig durchgeführt.

Alle Patienten wurden entsprechend ihrer Beschwerden allgemeinmedizinisch abgeklärt und erhielten ihre jeweilige state-of-the-art Therapie (medikamentös, Rehabilitation, Chirurgie). Darüber hinaus erfolgte bereits bei Therapiebeginn eine Einteilung in drei Gruppen:

Gruppe 1 (80 Patienten): Dentale Rehabilitation (Extraktion bzw. chirurgische Sanierung)

Gruppe 2 (10 Patienten): Neuraltherapie/therapeutische Lokalanästhesie

Gruppe 3 (10 Patienten): Ausschließlich allgemeinmedizinische Therapien

Gute langjährige Erfahrungen mit der chirurgisch-zahnärztlichen Sanierung bei Allgemeinerkrankungen ließen diese zusätzliche Therapieform überwiegen.

Abb. 1

Häufigkeit und Lokalisation der Allgemeinerkrankungen

45%	Schädel
40%	Gelenke (inkl. Wirbelsäule)
25%	innere Organe
21.5%	neurolog. Erkrankungen (inkl. Chronic fatigue syndrome…)
2.5%	Haut
2.5%	Allergien

Die Häufigkeit und Lokalisation der diagnostizierten Erkrankungen ist in Abbildung 1 dargestellt. Es traten – wie zu erwarten – in der Umgebung der Zahnstörfelder gehäuft Beschwerden auf. Immerhin konnten bei dem vorselektionierten Patientengut (Patienten mit chronischen Entzündungen im Zahn-Kieferbereich) auch interne, neurologische, allergische und Hauterkrankungen nachgewiesen werden.

Symptomatik: Verlauf und Ergebnisse

Abbildung 2 dokumentiert die Anzahl der Patienten (in Prozent) mit Symptomatik und ihren Verlauf entsprechend den Kontrolluntersuchungen. In der Gruppe der Zahnsanierten (Gruppe 1) waren 15 % nach der Extraktion bzw. der chirurgischen Herdsanierung symptomfrei. Zum Ende des Beobachtungszeitraums (bei der letzten Kontrolle) hatten 78 % dieser Patienten keinerlei Beschwerden mehr, die ursprünglich zum Arztbesuch zwangen. In der Gruppe 1 kam es bei keinem Patienten zu einer Verschlechterung.

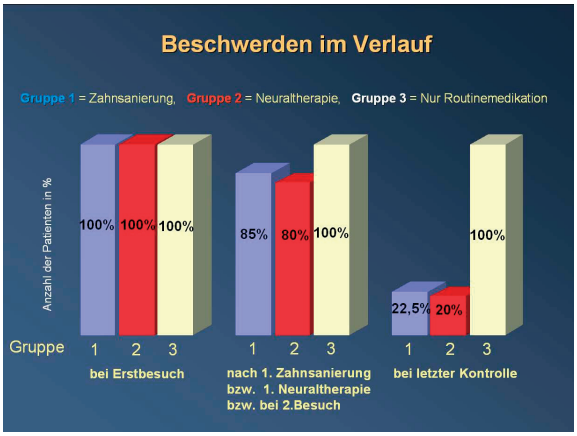

Abb. 2

In der Gruppe 2, der mit Neuraltherapie behandelten Patienten, kam es zu ähnlichen Ergebnissen wie bei chirurgisch zahnsanierten Patienten.

Bei denjenigen Patienten (Gruppe 3), die ausschließlich einer konventionellen Behandlung zugeführt wurden und dabei Beherdungen im Zahn-Kieferbereich aufwiesen, konnte keine Verbesserung der Symptome erzielt werden.

Zusammenfassend ergaben sich aus der statistischen Analyse noch zwei Trends: Erstens war der Grad der Besserung bei Patienten mit einer größeren Anzahl von Extraktionen nach Wurzelbehandlung verstärkt. Zweitens zeigte ein vermehrtes Vorhandensein bedenklicher Zähne eine geringere Chance für eine Verbesserung der Symptome.

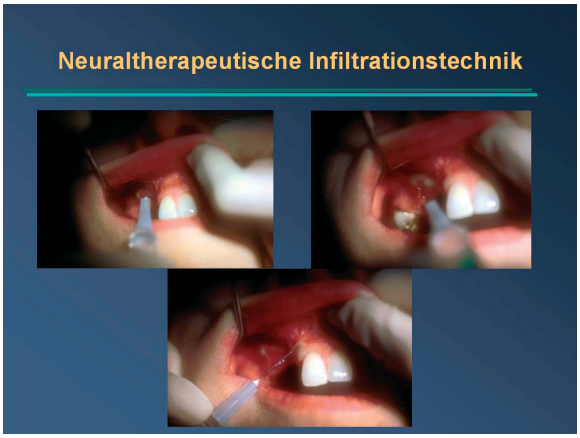

Abb. 3: Applikation von 1 ml Lokalanästhetikum bukkal in die Umschlagfalte und Unterspritzen einer Operationsnarbe.

Conclusio

Das in dieser Studie zu beobachtende Versagen der klassischen medikamentösen Therapie scheint allein darauf zu beruhen, dass entzündliche Erkrankungen im Zahn-Kieferbereich den Organismus vorbelasten und damit einem Therapieerfolg im Wege stehen können. Die chirurgisch-zahnärztliche Herdsanierung führt in vielen Fällen zu einer Entlastung der Regulation und kann damit die Ausheilung oder Remission zuvor therapierefraktärer Erkrankungen fördern.

Einen vielversprechenden Therapieansatz bietet die Neuraltherapie/therapeutische Lokalanästhesie, da sie ähnliche Erfolge zeitigt. Die Neuraltherapie im Zahn-Kieferbereich ist einfach (Abb.3): Es genügt die bukkale Infiltration in Gegend der bereits aufgezählten pathologischen Veränderungen (entsprechend der klassischen Lokalanästhesie).

Wichtig ist die Verwendung eines Lokalanästhetikums ohne Vasokonstriktor (z.B. Xyloneural ®, 1% Lidocain). Zu beachten ist, dass dieses Verfahren möglicherweise wiederholt werden muss, um eine chirurgische Intervention zu vermeiden.